Why did it fail

BLÅ STJÄRNANS
DJURSJUKHUS

Spinone 7 år intakt tik

Datum	Kl.	Signatur	Beskrivning
			Rem vet : Marianna Krönlein, Gbg Djurklinik
16-10-07	11.29	KN	Började med lunginflammation o maj som behandlades på Västra djursjukhuset. Vid hemgång upptäckte ägaren en
16-10-07	11.29	KN	svullnad på höger sida bröstkorg. Den utvekclades till en böld som dränerats och rensats upp på Lerums djurklinik
16-10-07	11.29	KN	vid ett par tillfällen under sommaren. LÄker men öppnar sig igen.
16-10-07	11.31	KN	Nu på Gbg djurklinik för att vätskar sig igen. iProver tagna där visar MRSP infektion i fisteln. Har också en UVI
16-10-07	11.31	KN	E.coli men den är sensibelt för allt. INgen antibiotika satts in nu.
16-10-07	11.33	KN	har en lindrig anemi. Krea ua. Prover tagna senast 14/9.
16-10-07	11.34	KN	Pneumonin behandlades initialt med Doktacillin och Baytril. Lerums djurklinik behandlat m Vetrimoxin efter
16-10-07	11.34	KN	dränering/rensning.
16-10-07	11.34	KN	INgen baktodling tidigare.

BLÅ STJÄRNANS DJURSJUKHUS

Journalanteckningar rem vet maj 2016

Analys: Värde Enhet Referensvärde Sign
Utlåtande
RBC 5,55 x10^12/l 5,65 - 8,87
Hct 30,7 % 37,3 - 61,7
Hgb 11,7 g/dL 13,1 - 20,5
MCV 55,3 fL 61,6 - 73,5
MCH 21,1 pg 21,2 - 25,9
MCHC 38,1 g/dl 32 - 37,9
RDW 16,9 % 13,6 - 21,7
%Retic 0,3 %
Retic 14,4 K/µL 10 - 110
WBC 21,07 x10^9/l 5,05 - 16,76
%Neutro 83,3 %
%Lymfo 6,5 %
%Mono 10,0 %
%Eos 0,0 %
%Baso 0,2 %
Neutro 17,54 x10^9 2,95 - 11,64
Lymfo 1,37 x10^9 1,05 - 5,1

Samlat utlåtande: Höger mediallob kraftig alveolär täthet med luftbronkogram.

Daganteckning
// el
Blodprov visar inflammation och anemi. RTG visar på pneumoni. Rek ta ny hkt imorgon för att se att ej sjunkande. Insatt ab. Uppdaterat dä. Ej behov av syrgas i nuläget. // el
AT 20:00, fortsatt dämpad, och feber, Poxade 96 i eftermiddags och nu poxar hunden 92. nedåtgående trend? Sätter en syrgas sond. Om febern inte går ner till imorgon kanske läge att brädda med Baytril också. Ringt djurägaren och informerat om O2 sonden // RC

BLÅ STJÄRNANS DJURSJUKHUS

Journalanteckning oktober 2016

KN	**M01 Medicin mottag...**			
KN	.Allmänt	AT	u.a.	
KN	.Allmänt	temperatur		
KN	.Allmänt	hull	u.a.	
KN	.Slemhinnor	allmänt		lindr bleka
KN	.Lymfknutor	allmänt	u.a.	
KN	.Allmänundersökning	ögon och synen	u.a.	
KN	.Allmänundersökning	öron/näsa/hals		
KN	.Allmänundersökning	tänder/munhåla		
KN	.Allmänundersökning	kardiovaskulära sy...	u.a.	
KN	.Allmänundersökning	respirationsorgan		andas normalt
KN	.Allmänundersökning	bukpalpation	u.a.	
KN	.Allmänundersökning	urogenital system		
KN	.Allmänundersökning	rörelseapparaten		
KN	.Allmänundersökning	hud		Purulent flöde från fistelöppningar höger sida
KN	.Allmänundersökning	hud		bröstkorg. HUden känns adherent till
KN	.Allmänundersökning	hud		underliggande vävnad och revben.
KN	.Allmänt	id märkning		

BLÅ STJÄRNANS DJURSJUKHUS

MRSP konfirmerat

Analysrapport

eurofins

Göteborgs Djurklinik AB
Backa Strandgata 10
422 46 Hisings Backa

Journalnr	VM001974-16			Sida 1 (1)
Kundnr	1054329-2088176			
Provtyp	Mikrobiologisk undersökning, klinisk			
Provart	Två prover: sårsekret + urin	Provtagningsdatum	2016-09-14	
Djurslag	Hund	Provet ankom	2016-09-15	
		Analysrapport klar	2016-09-20	
Provets märkning	Tecla, 10/1397, Ann-Sofie Lindén			

Analysresultat

Delsvar: Urin: Riklig växt av hemolyserande E.coli i renkultur. Resistenstest se bifogat protokoll.

Sårsekret: Måttlig växt av Staphylococcus pseudintermedius i riklig blandflora. Resistenstest se bifogat protokoll.

Den Staphylococcus pseudintermedius som påvisades är en misstänkt MRSP.

Misstanken är anmäld till Länsstyrelsen och stammen skickas till SVA för verifiering. Slutsvar meddelas därefter.

Ruth Pleva
Laboratorieveterinär
Denna rapport är en osignerad rapportkopia

BLÅ STJÄRNANS DJURSJUKHUS

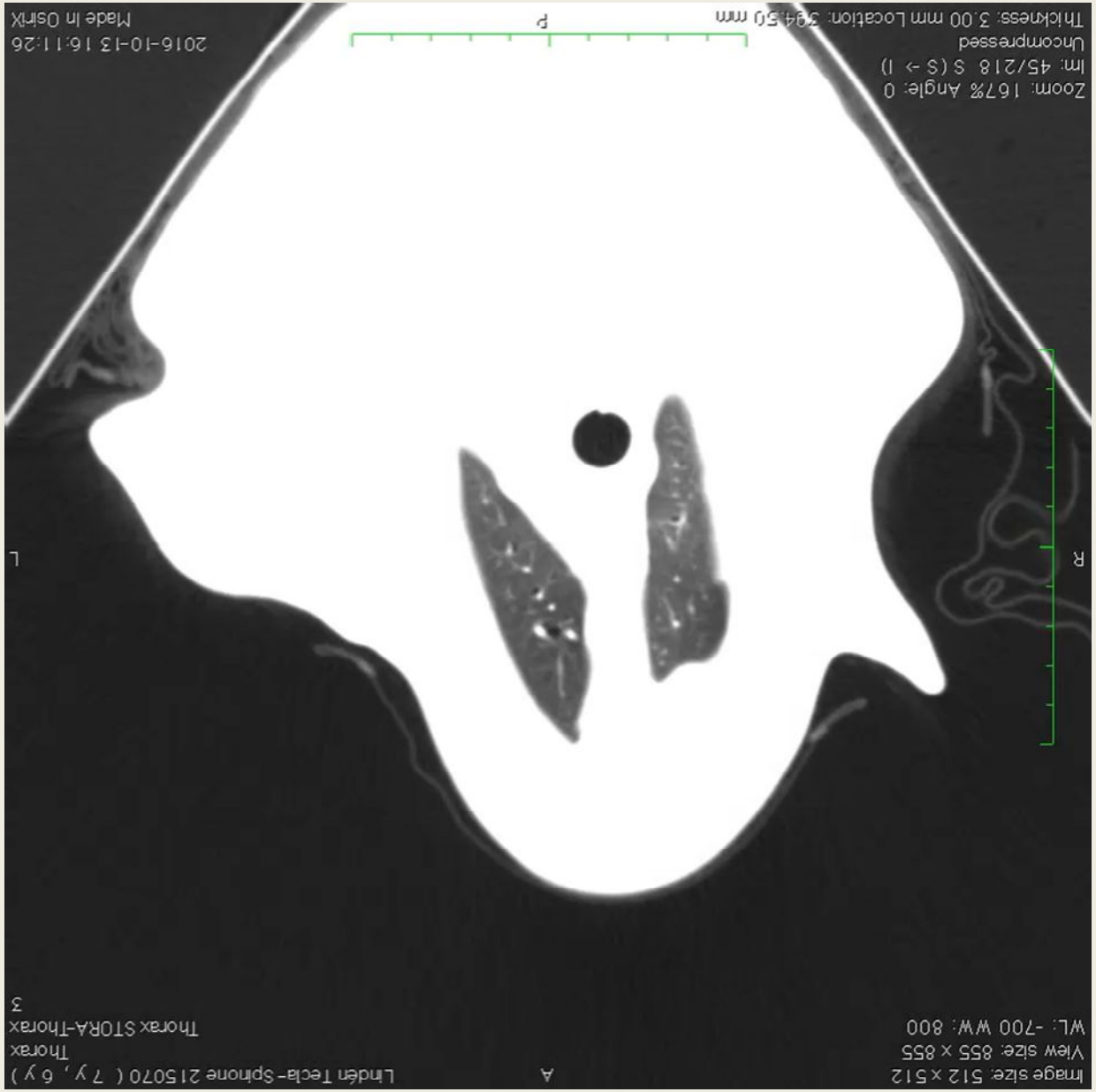

BLÅ STJÄRNANS
DJURSJUKHUS

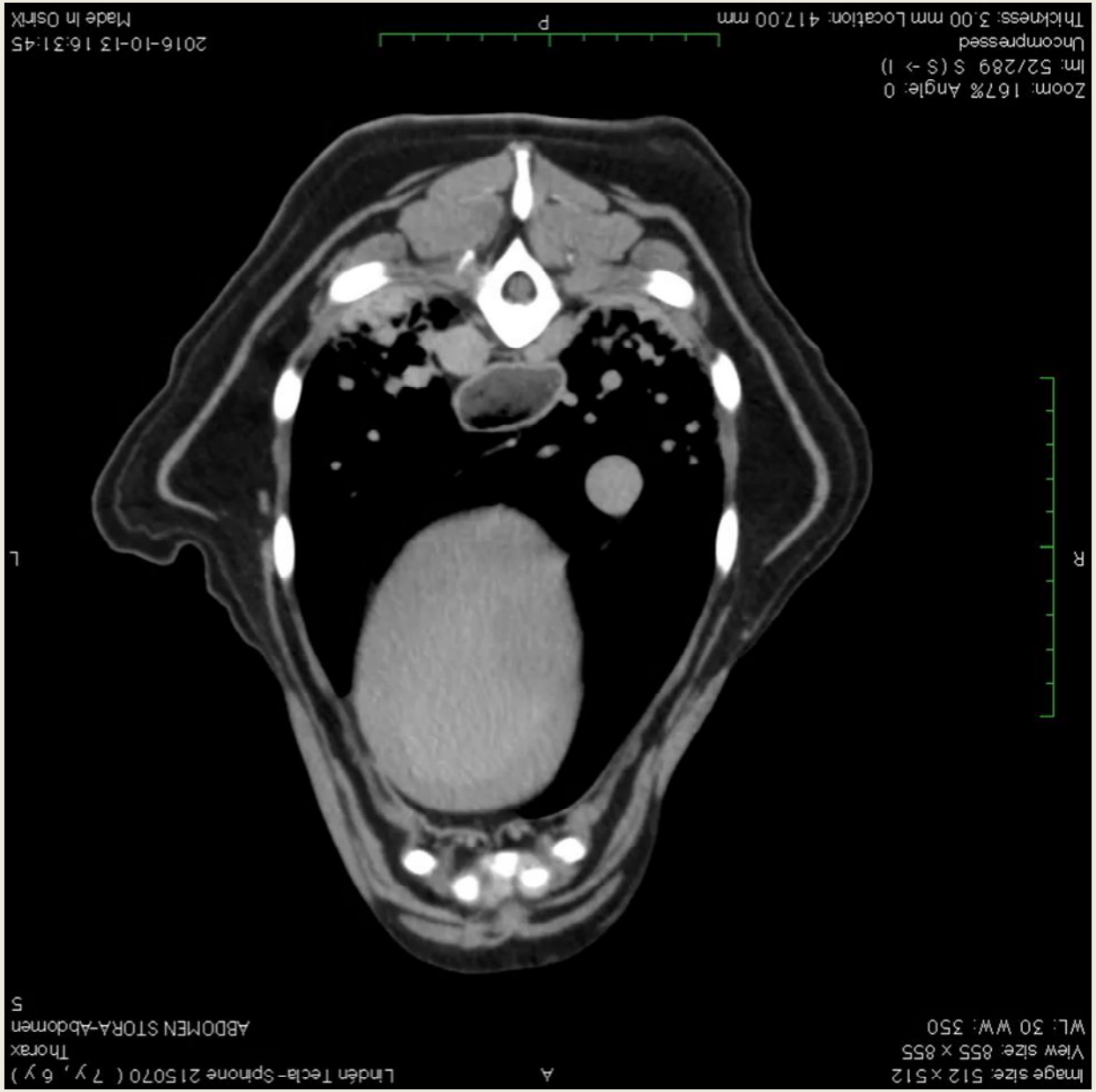

BLÅ STJÄRNANS
DJURSJUKHUS

Planering

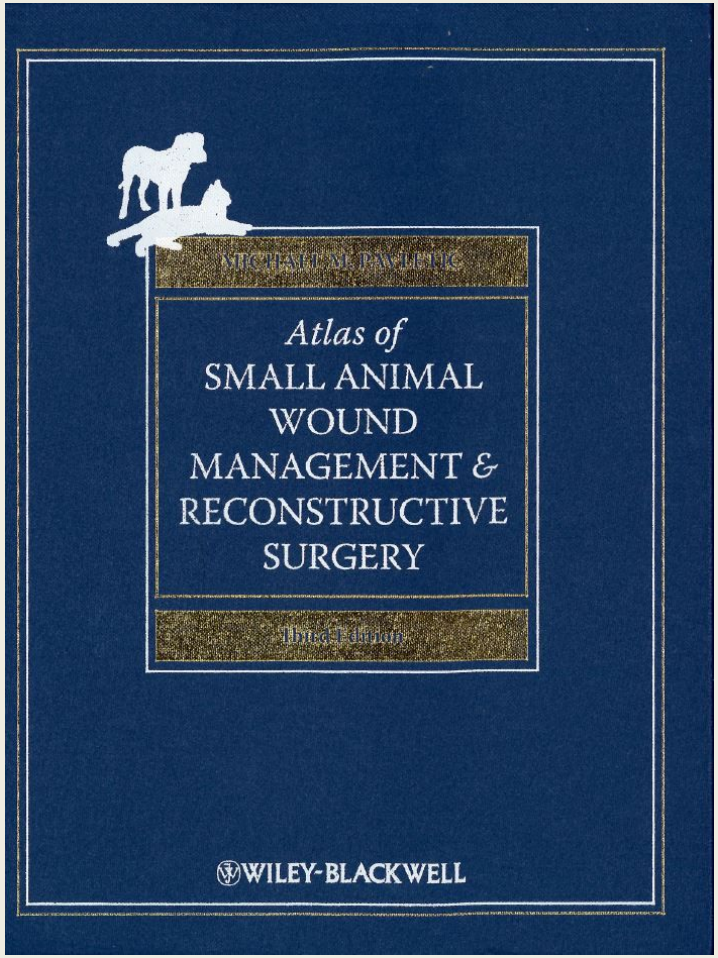

BLÅ STJÄRNANS
DJURSJUKHUS

Externa abdominal oblique muscle flap för att täcka defekten i bukväggen

Plate 87

External Abdominal Oblique Muscle Flap

DESCRIPTION

The external abdominal oblique muscle flap has remarkable pliability and elasticity for closure of major abdominal and caudal thoracic wall defects.

SURGICAL TECHNIQUE

(A) With the patient under general anesthesia, the entire ventral and lateral abdominal wall is clipped and prepared for surgery in standard fashion. In this example, a neoplasm involves the caudal thoracic and adjacent cranial abdominal wall.

(B) In a medium dog, a paracostal skin incision is made from the level of epaxial muscles to the ventral midline, 5.0 cm caudal to the 13th rib. However, in this clinical example, the surgical wound serves as access to the cranial portions of the muscle, while a curved access incision, cranial and parallel to the flank, provides exposure to the caudal component. The fascial edges of the lumbar external abdominal oblique are identified and divided ventrally and caudally, leaving a 1-cm margin of fascia along the muscular edge. The lumbar external oblique is undermined, and the neurovascular pedicle, consisting of branches of the cranial abdominal artery and cranial hypogastric nerve, and a satellite vein, are identified craniodorsally, caudal to the 13th rib, and preserved. The dorsal fascial attachment is divided and the lumbar external abdominal oblique muscle severed to the level of the 13th rib. The lumbar external abdominal oblique muscular/fascial island flap, tethered by its neurovascular pedicle, is pivoted into an adjacent thoracic or abdominal wall defect, based on preoperative measurements.

(C) The inner fascial surface of the flap is sutured to the overlapped defect with 2-0 or 3-0 monofilament, nonabsorbable suture material, using an interrupted mattress suture pattern. Care must be taken to avoid compromise to the vasculature of the muscle flap during suture insertion. Closure of this layer is important to prevent postoperative abdominal herniation.

(D) The remaining edges of the flap are subsequently sutured to the borders of the defect in a similar fashion. A simple interrupted suture pattern or a double-loop suture pattern (far-near-near-far, far-far-near-near) can be used to suture the flap borders. A closed suction unit is most appropriately used to manage dead space.

(E) The overlying skin and access incision are closed in routine fashion.

COMMENTS

The external abdominal oblique muscle, tethered by the dominant cranial abdominal arterial branches, can stretch and pivot to a considerable degree. This island muscle flap may be particularly well suited for closure of ventral abdominal wall and caudal thoracic wall defects. In the pilot study investigating its potential clinical use, the flap was capable of covering defects beyond the 10 × 10-cm full-thickness ventral abdominal wall defects created in medium-sized dogs.

Plate 87

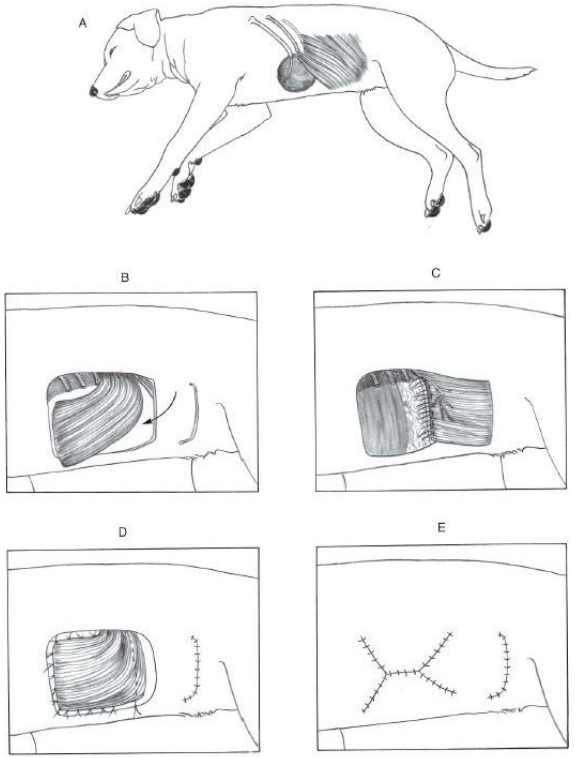

Latissimus dorsi muscle flap för att täcka defekten i thoraxväggen

Plate 86

Latissimus Dorsi Muscle Flap

DESCRIPTION

The latissimus dorsi muscle is used to cover defects beneath the skin (e.g., thoracic wall) within its arc of rotation.

SURGICAL TECHNIQUE

(A) In this clinical example, a lower thoracic wall mass requires surgical resection.
(B) The neoplasm is resected. The skin margins are carefully retracted to expose the latissimus dorsi muscle.
(C) In this example, optional surgical mesh is sutured over the margins of the thoracic wall defect.
(D) The elevated muscle flap is pivoted and sutured over the mesh. Simple interrupted sutures or double-loop patterns (far-far-near-near, far-near-near-far) are sufficient for suturing the flap in position. A closed suction system is inserted prior to skin closure.

COMMENTS

Although a skin incision can be made over the muscle, parallel to its fibers, it is possible to expose the muscle through small skin incision(s), depending upon the location of the defect being closed. In many instances, the muscle can be exposed via the surgical approach required for removal of a neoplastic condition, provided that the skin can be retracted sufficiently to expose the muscle. Handheld retractors, self-retaining retractors, or large towel clamps can facilitate muscle exposure. An additional access incision can be created if required.

Given its dominant thoracodorsal vascular supply, the muscle can be rotated into adjacent thoracic wall defects. (*Important note*: In thoracic wall defects below the central body of the muscle, the terminal end of the muscle need not be detached from the terminal ribs. The dorsal and ventral muscle borders can be developed and the "bipedicle" muscle flap advanced directly into the ventral defect. This simplifies closure of the thoracic wall defect, reducing the amount of tissue dissection and operative time required to elevate the standard peninsula flap design.) The latissimus dorsi muscle has its greatest application for major thoracic wall reconstruction. The intercostal vessels entering/exiting the muscle require ligation to mobilize the muscle from the thoracic wall and overlying skin. Care must be taken to minimize trauma to the overlying skin and to preserve collateral vascular channels. The latissimus dorsi muscle can be combined with plastic mesh, adjacent composite rib flaps, or rib grafts to add rigidity to the reconstructed chest wall after multiple rib resection. However, it has been the author's experience that mesh, bone grafts, and other implants are unnecessary. The flap, sutured to the adjacent musculofascial borders of the defect, stretches over the area. Sutured under slight tension, the flap covers thoracic wall defects in a trampoline-like fashion. Muscle edges are sutured to the adjacent muscle/fascial planes bordering the defect. Postoperatively, a variable amount of (paradoxical) inward excursion of the flap can be seen during inspiration. It is self-limiting, with minimal motion noted, within a few days after surgery. A shallow depression or concavity can be seen at the flap site, but it is not recognizable in most patients after regrowth of the hair coat.

Plate 86

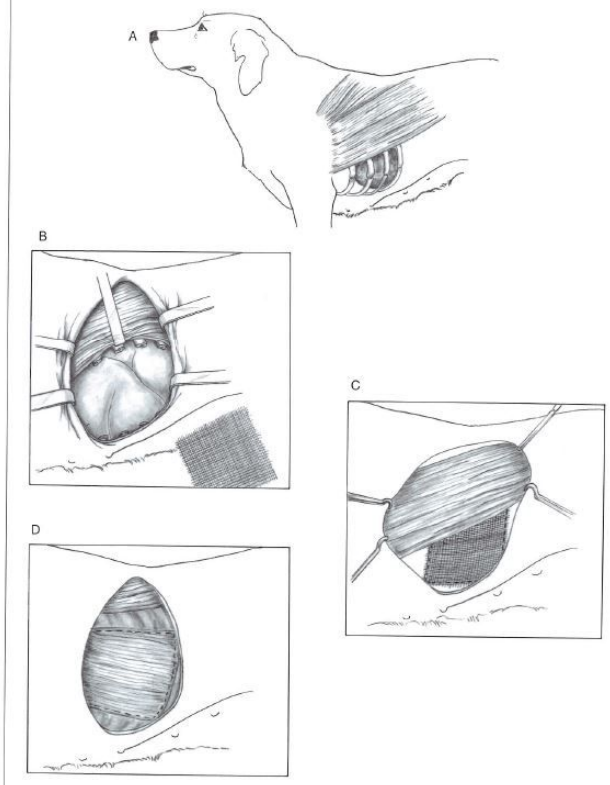

BLÅ STJÄRNANS DJURSJUKHUS

BLÅ STJÄRNANS
DJURSJUKHUS

BLÅ STJÄRNANS
DJURSJUKHUS

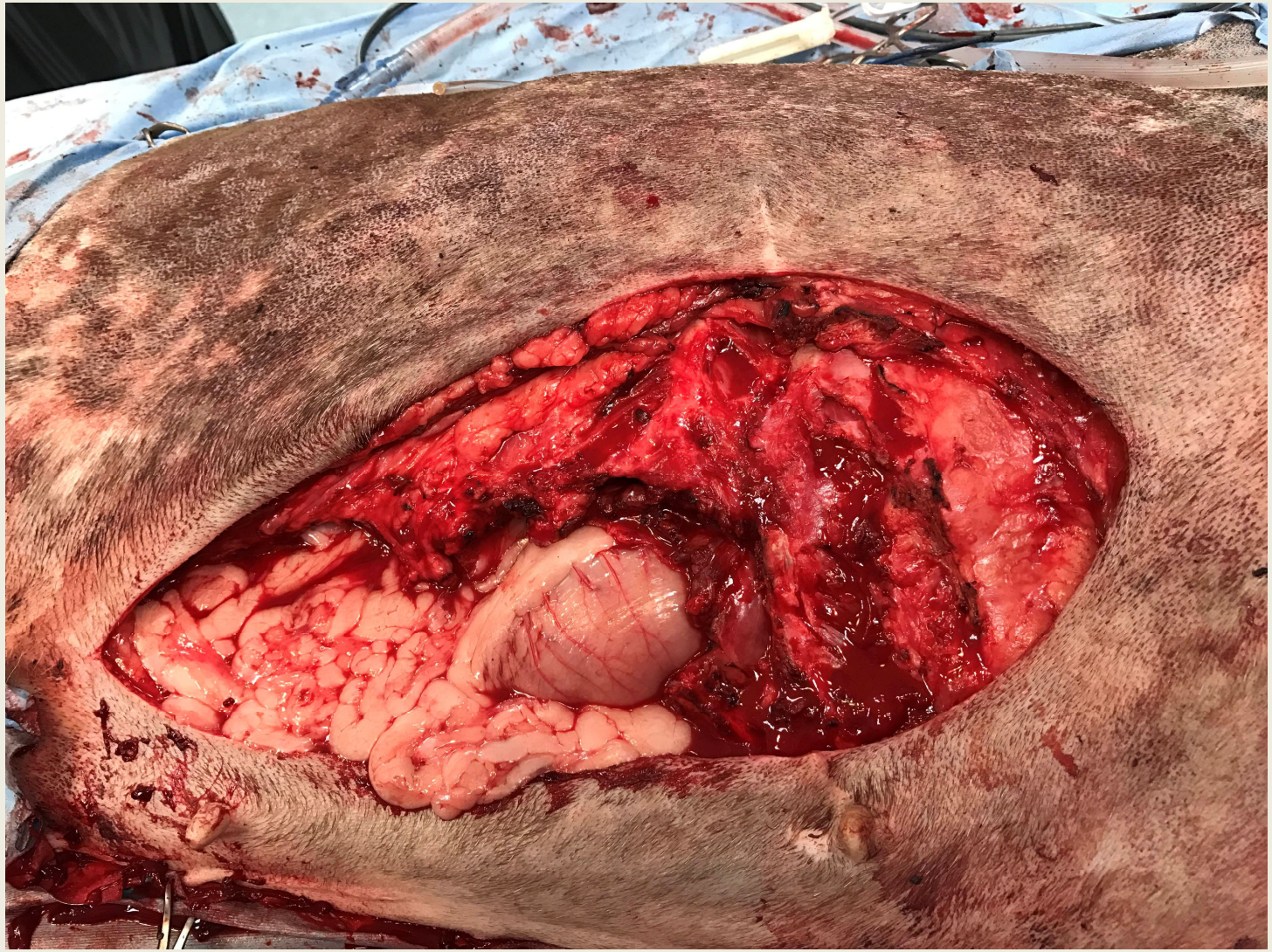

BLÅ STJÄRNANS
DJURSJUKHUS

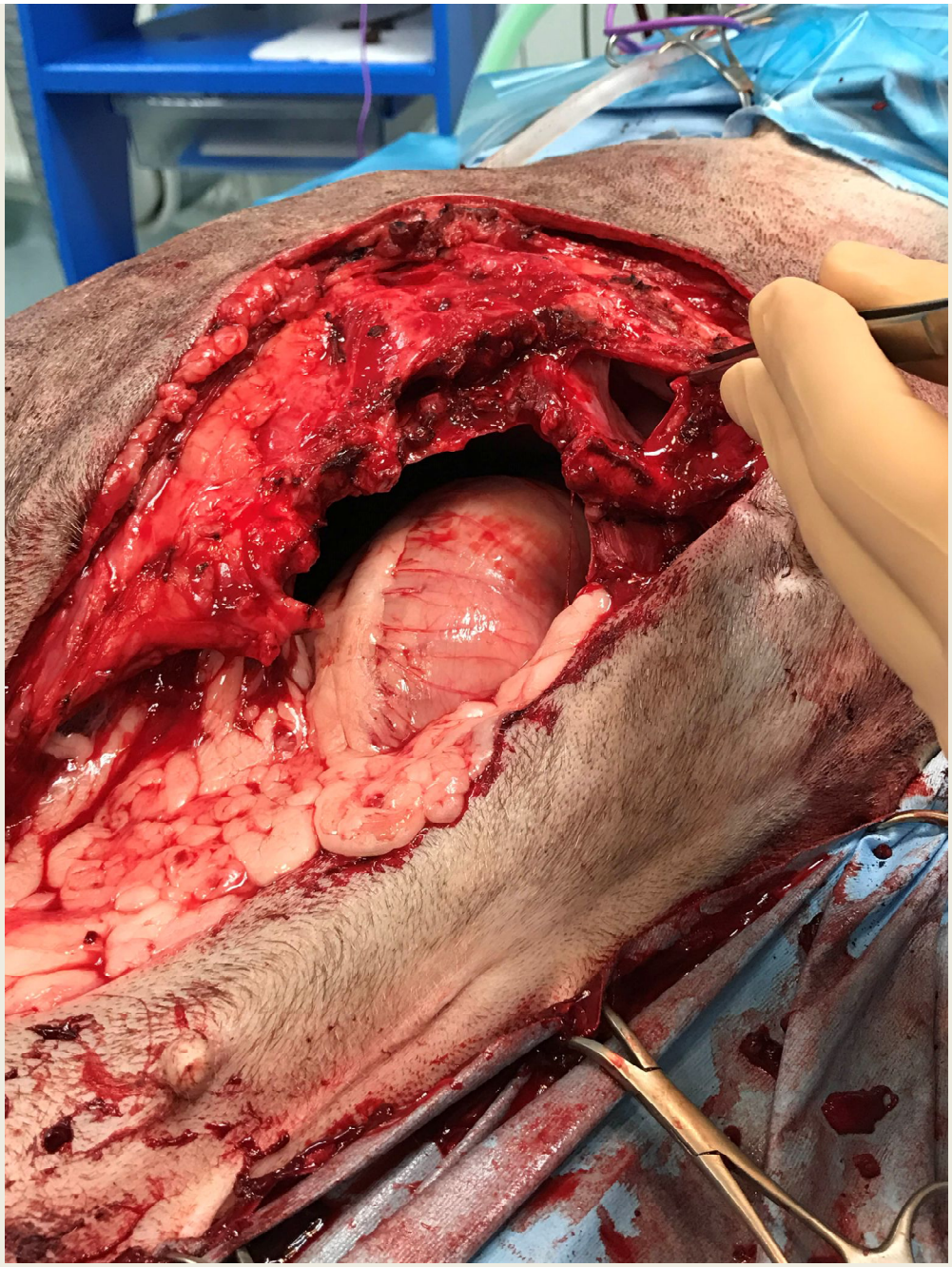

BLÅ STJÄRNANS
DJURSJUKHUS

Suturering av diafragma till thoraxvägg

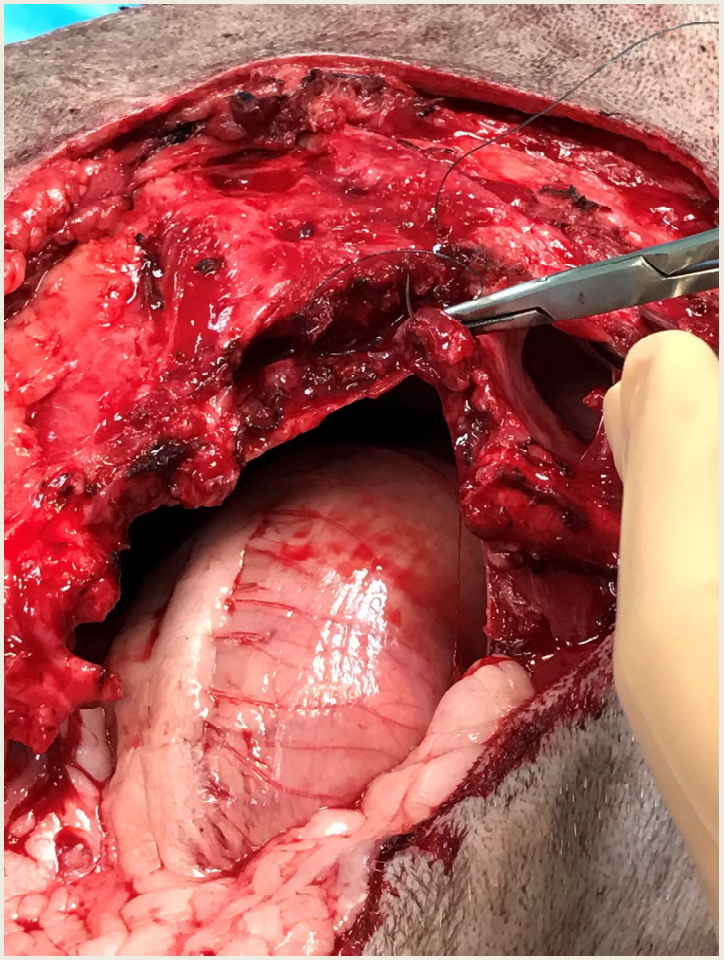

BLÅ STJÄRNANS
DJURSJUKHUS

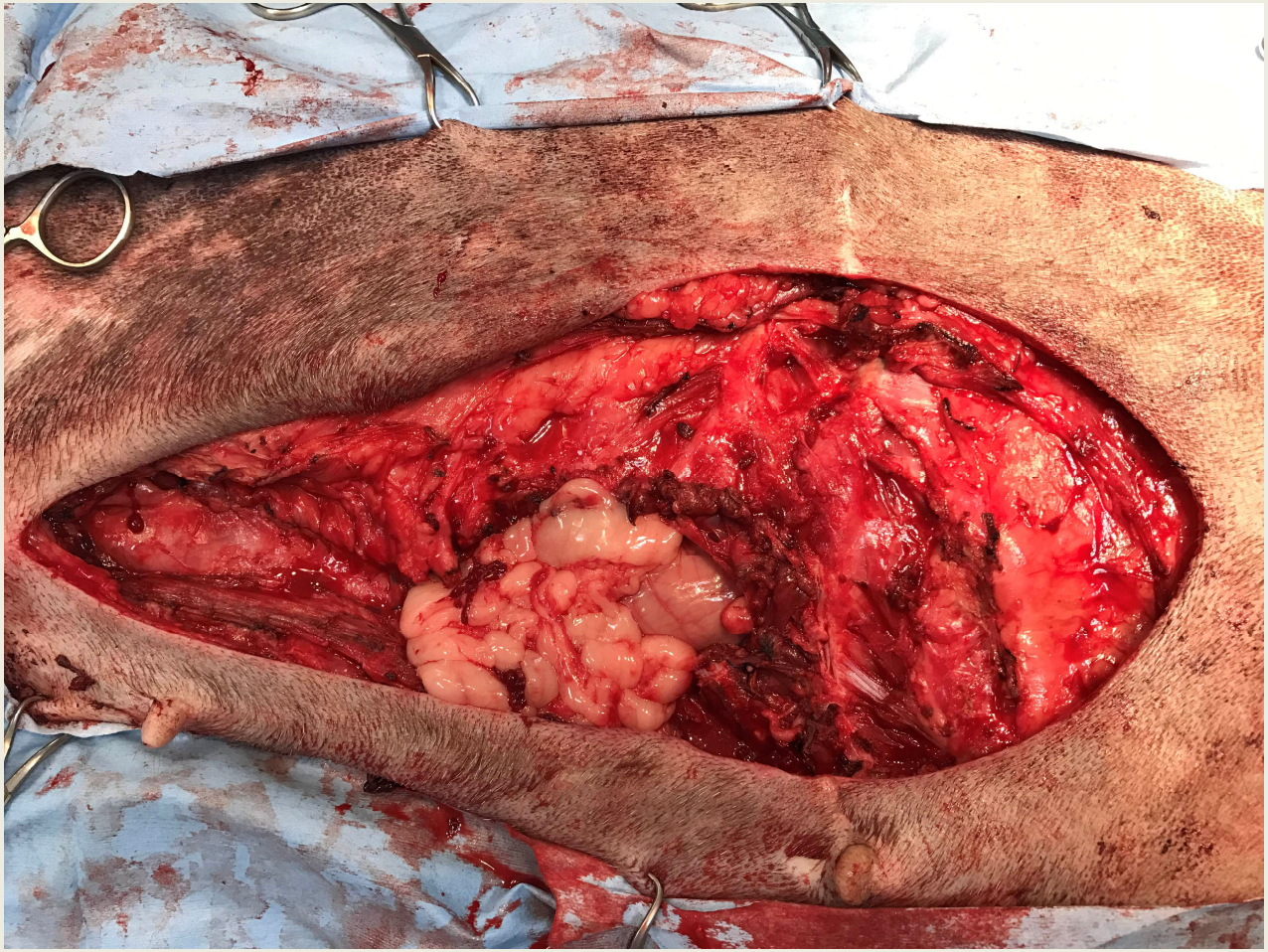

BLÅ STJÄRNANS
DJURSJUKHUS

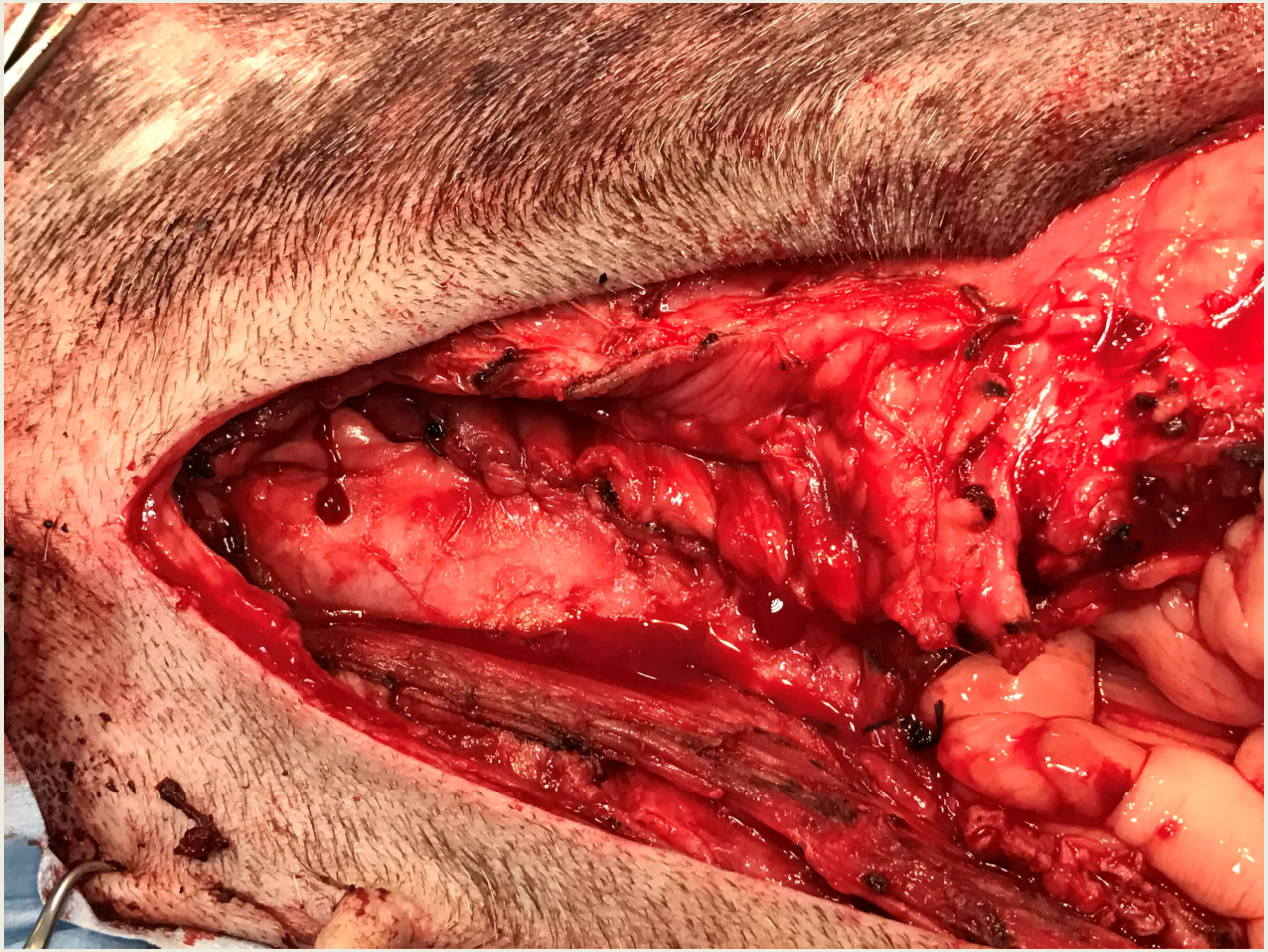

BLÅ STJÄRNANS
DJURSJUKHUS

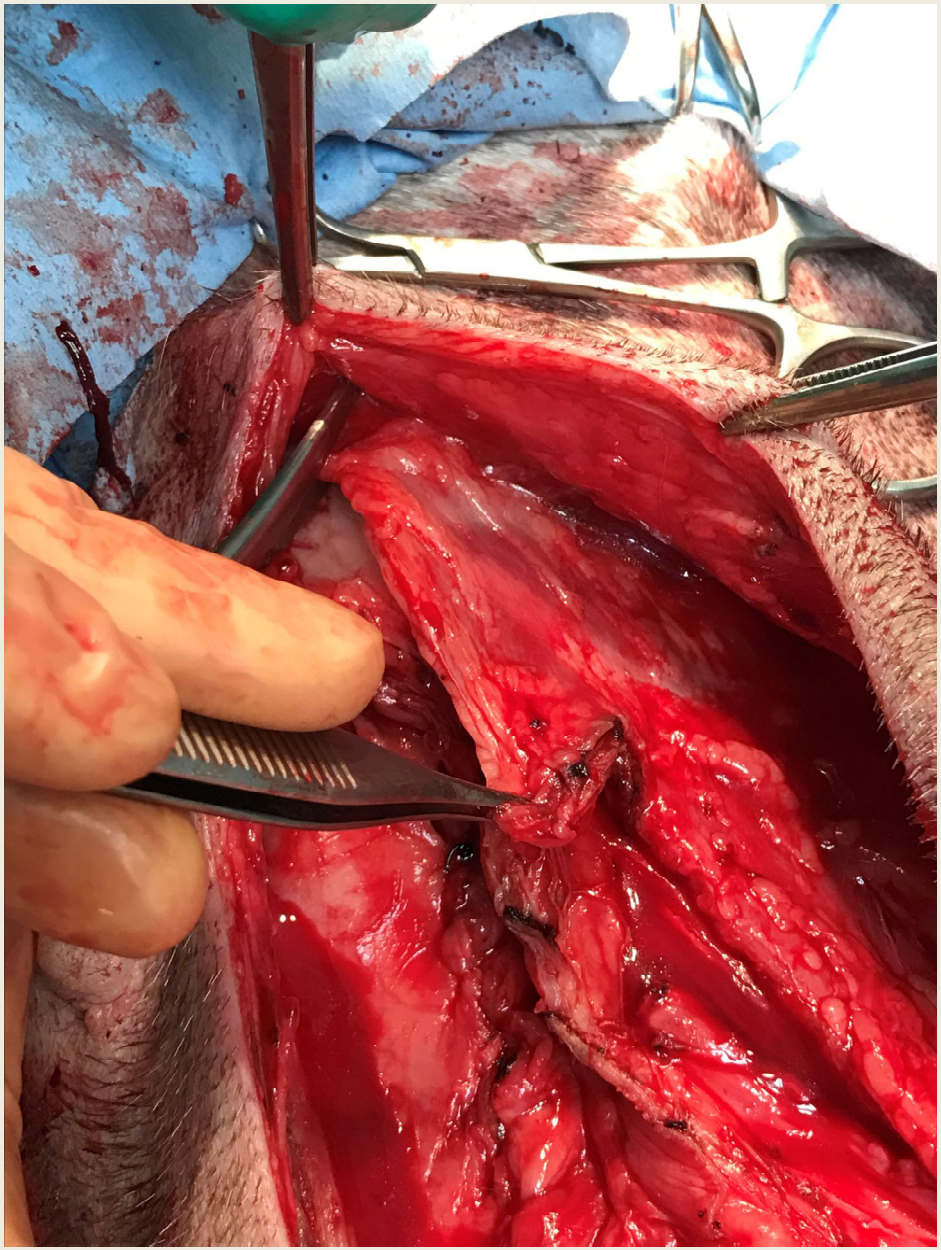

BLÅ STJÄRNANS
DJURSJUKHUS

6 månaders intakt Tollare med en liten cutan nybildning vid basen av penis

Status	**2016-12-27**	**MK**

At ua. Den hyperemiska zonen i huden över penisroten bleknat och sårigheten centralt torkat ihop.

Anamnes	**2016-12-27**	**MK**

Hunden nu obesvärad men hudförändringen ser nästan likadan ut.

Behandling/Åtgärd	**2016-12-20**	**MK**

Ord krage. Tvätt m klorhexidin x 2 och lägg på Fucidin salva (e-recept). Åter uppföljning i nästa vecka.

Status	**2016-12-20**	**MK**

At ua. Slh/lfk ua. Ausk hjärta/lungor ua. Litet område med en förhårdnad i huden lokalt vänster sida penisroten. Måttl-kraftig hyperemi runt om och den ömmar för tryck. Abscess på gång?? Insp hud fö helt ua.

Anamnes	**2016-12-20**	**MK**

Haft ett litet märke i huden vid penisroten i några veckor. Tidigare var hunden helt obesvärad men nu vill han bita/slicka här. Märket blivit rött och betydligt större. Hunden mår bra.

BLÅ STJÄRNANS DJURSJUKHUS

PAD mastocytom grad 3

Utlåtande

Tumor cutis

Histologiskt ses en dåligt avgränsad och infiltrativt växande dermalt belägen neoplasi utgående från pleomorfa måttligt till lågt differentierade mastceller vilka uppvisar måttligt pleomorf kärnmorfologi. Kärnorna är runda till ovala till ställvis mer oregegelbunden karaktär, de uppvisar generellt ökad kärncytoplasmatisk ratio, vesikulärt till fingranulerat kromatin och en till två små distinkta till indistinkta nukleoler.

Multifokalt i den neoplastiskt omvandlade vävnaden ses måttligt antal kärnatypier (högre än 3 atypiska kärnor/10 HPF). De neoplastiska cellerna har måttligt till rikligt med cytoplasma vilken innehåller måttligt till sparsamt av dammliknande metakromatisk granula. Mitosaktiviteten är riklig för tumörtypen med multifokal sparsam förekomst av lätt atypiska mitoser 9 mitoser/10 HPF).

Vidare ses endast mild diffus vävnadseosinofili som åtföljer de neoplastiska mastcellerna. Ovanliggande epidermis i detta område är fokalt ulcererad och fokalt neutrofil- och eosinofilrikt inflammerad.

Sammantaget tolkas den histologiska bilden som lågt differentierat mastocytom vilket ej förefaller borttaget i sin helhet, främst i sidled men även fokalt i djupled.

PAD: Mastocytom av grad III och höggradigt enligt Kiupel.

Hunden blir insatt på Palladia och planeras för reoperation av tidigare operationsområde

17-01-26	17.00	SBH		Påbörjar palladia på reducerat dos, ca 2,2 mg/kg. = 15 mg tabletter, 2 st VAD.
17-01-26	17.01	SBH		Bokar tid för reoperation av tidigare OP-område i ljumsken.
17-01-26	17.03	SBH		Avtalat att matte avslutar behandlingen med palladia 5 dagar innan OP.
17-01-26	17.10	SBH		.
17-01-26	17.10	SBH		Knölarna på nacken/halsen blivit mindre. Troligen reaktion efter injektion.

BLÅ STJÄRNANS DJURSJUKHUS

2017-3-9 17:52 - Operationsberättelse

Tidigare ärr bortopererad med 3 cm marginal åt höger lateralt, och 4 cm marginal åt vänster då ursprungligt mastocytom låg vänster om mittlinjen. Höger epigastric artery bevarad, och all sc kunde då inte tas bort där. På höger sida togs all subkutan vävnad bort tillsammans med epigastric vein och artery. Samtlig vvd skickad för PAD.

Axial island flap skapad upp till 3e spenen och dissekerad loss tillsammans med epigastric artery. Roterad ca 150 grader till täckning av operationssår. Suturer dermlaon 3-0 enastaka isolerade, över jackson pratt drän. Donatorbädd sitirerad med biosyn walking suturs och fortlöpande i bukhinna och sc, i flera lager. Jackson-pratt även här. Dermalon interlocking ford 3-0 i huden. Spolat upprepade gånger under operationen.

Över donator operationssår appliceras skinstretcher post op för att avlasta operationssåret.

Anlagd foleykateter.

BLÅ STJÄRNANS DJURSJUKHUS

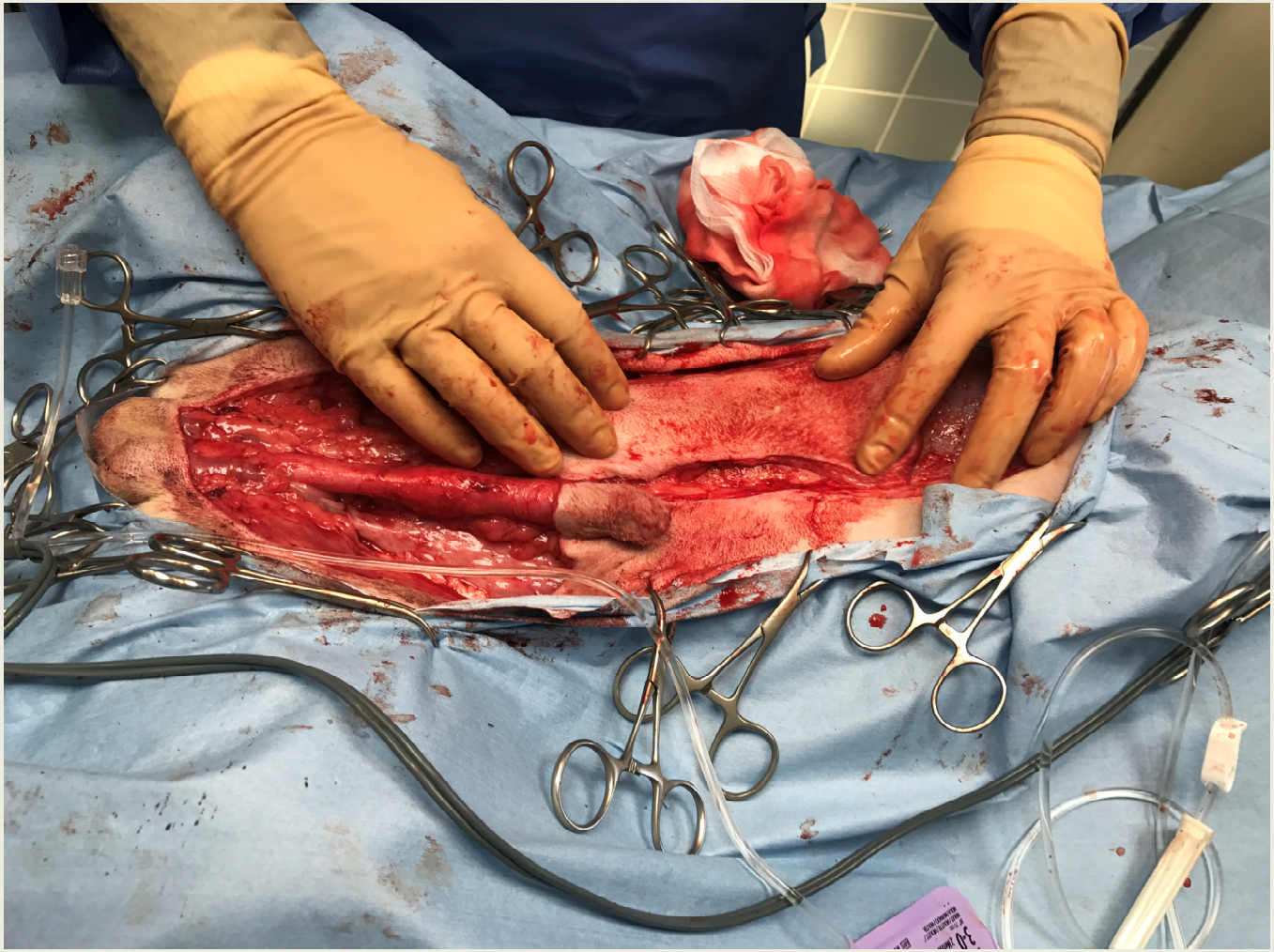

BLÅ STJÄRNANS
DJURSJUKHUS

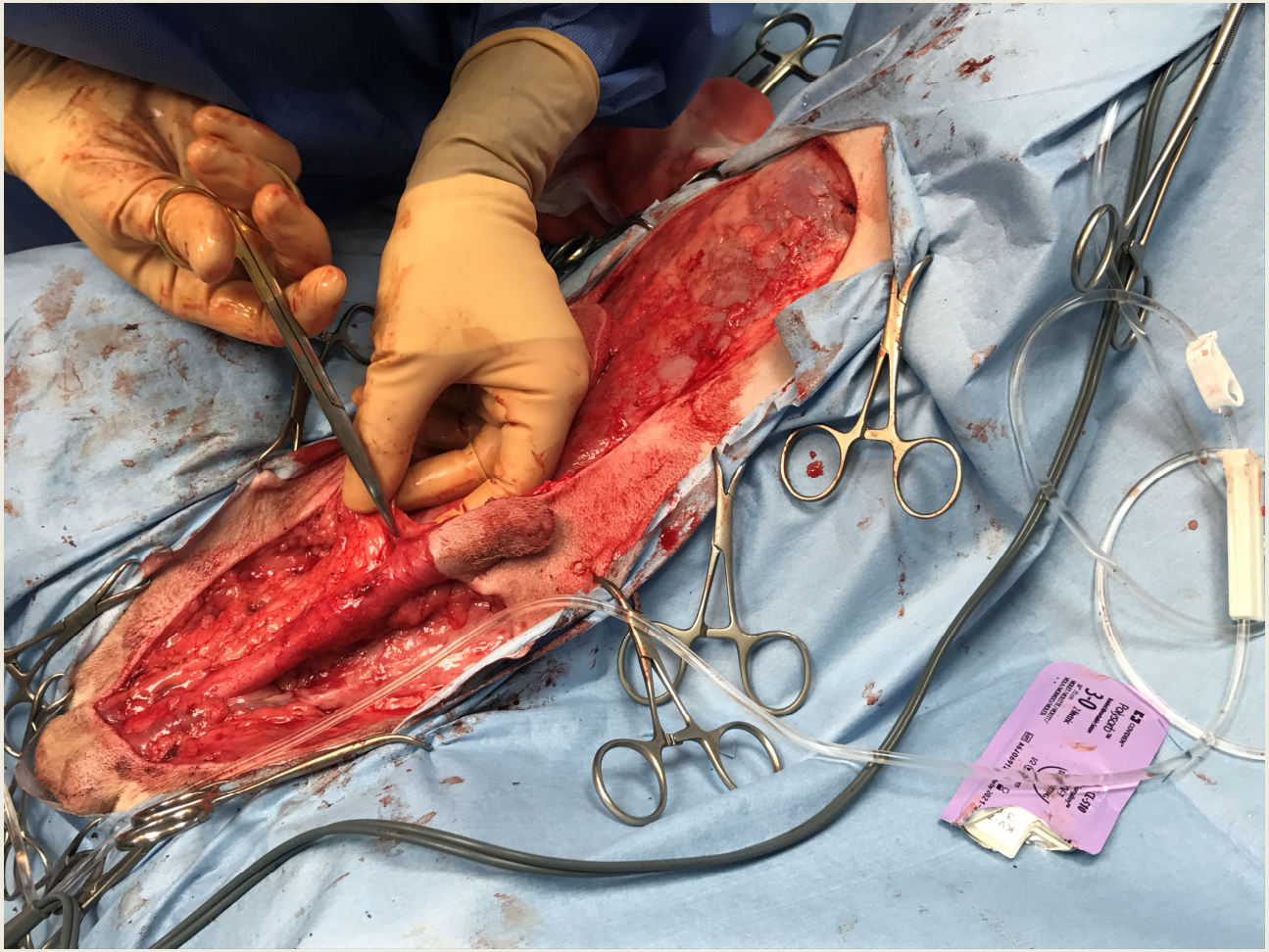

BLÅ STJÄRNANS
DJURSJUKHUS

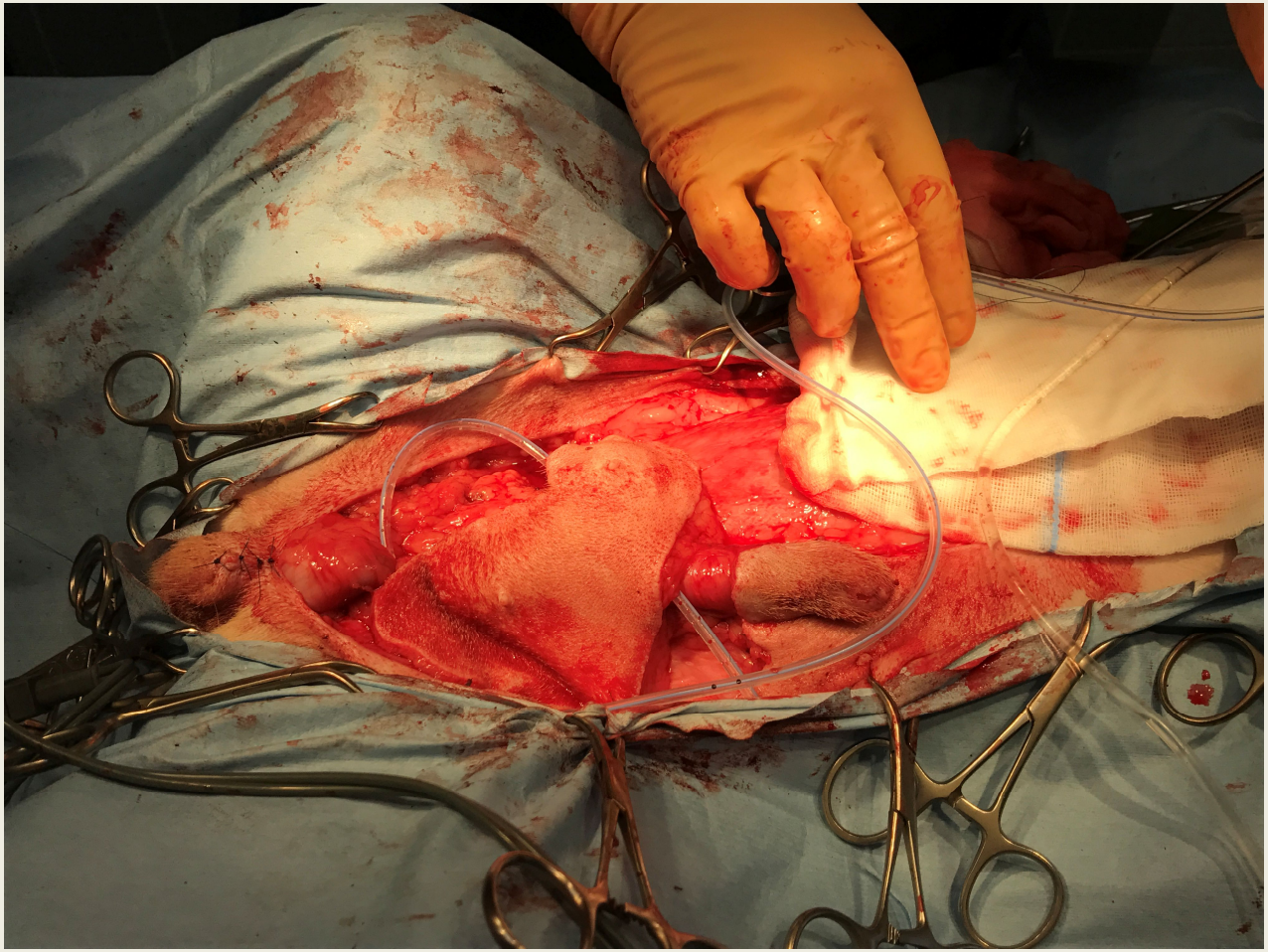

BLÅ STJÄRNANS
DJURSJUKHUS

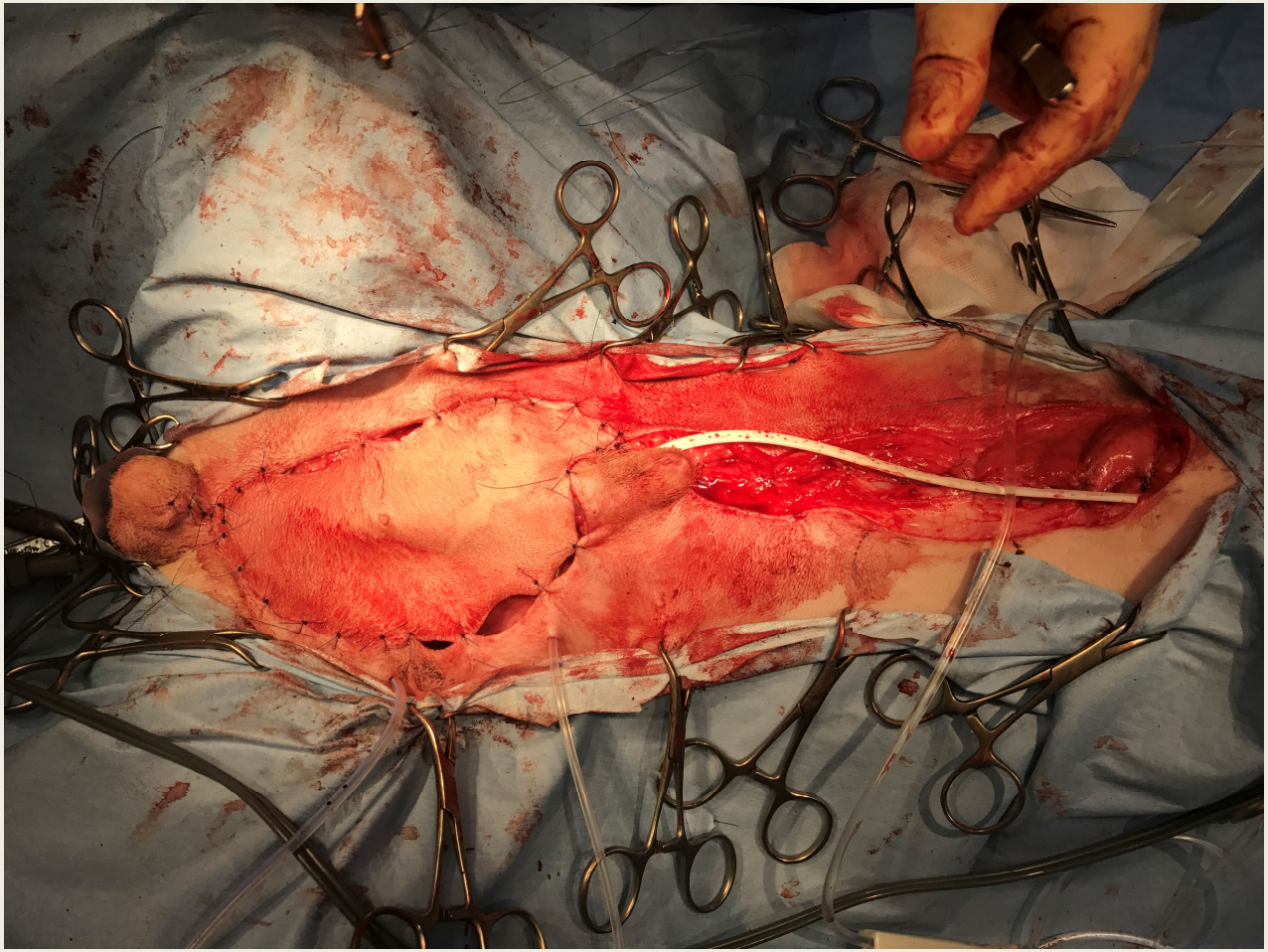

BLÅ STJÄRNANS
DJURSJUKHUS

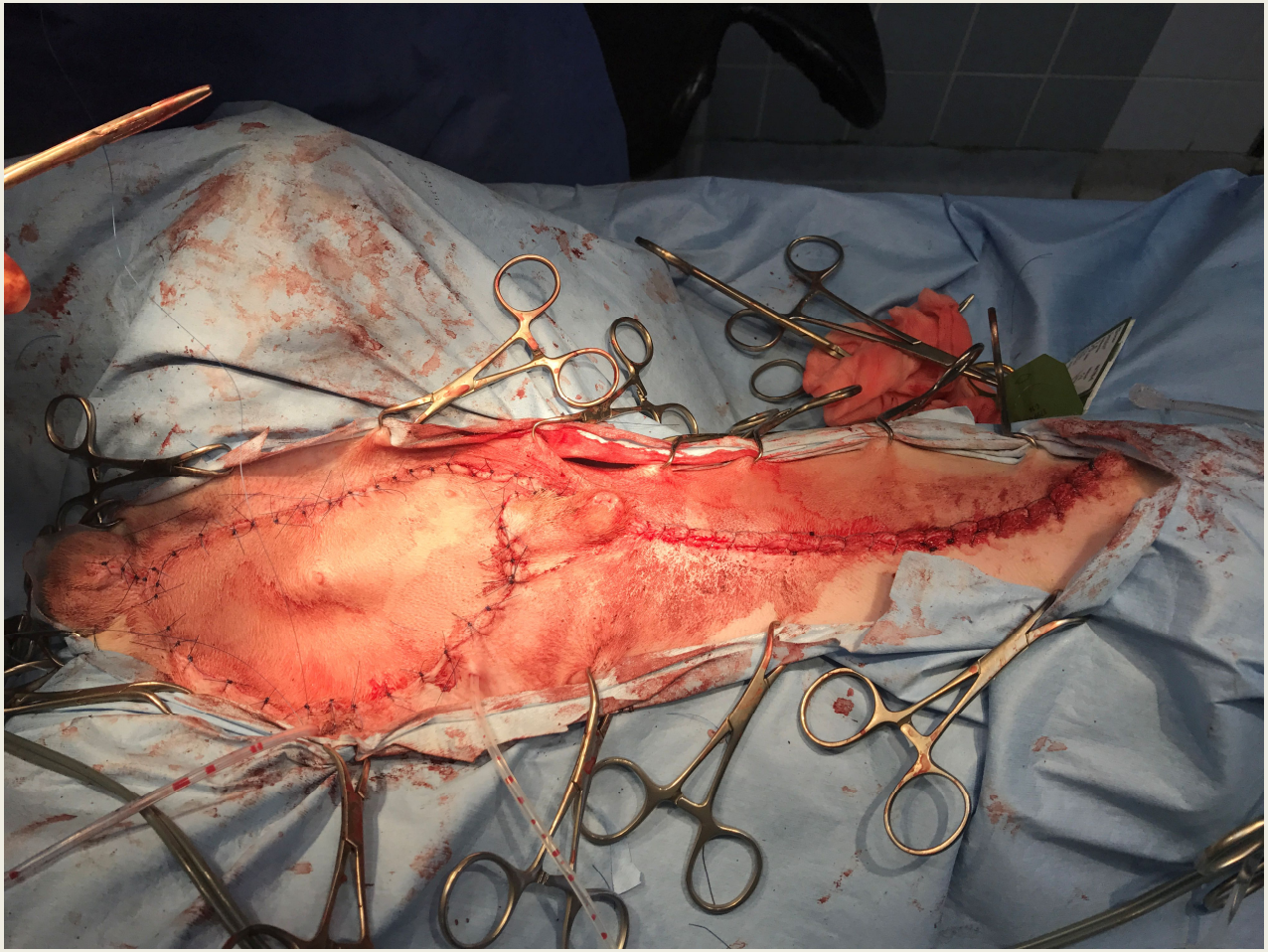

BLÅ STJÄRNANS
DJURSJUKHUS

BLÅ STJÄRNANS
DJURSJUKHUS

BLÅ STJÄRNANS
DJURSJUKHUS